JOURNAL OF EDUCATION, SCIENCE AND HEALTH – JESH
Revista de Educação, Ciência e Saúde
DOI: https://www.doi.org/10.52832/jesh.v6i3.776
Home page: https://bio10publicacao.com.br/jesh
e-ISSN: 2763-6119

ESTUDO RETROSPECTIVO DE NEOPLASIAS ESPONTÂNEAS EM *Rattus norvegicus*

RETROSPECTIVE STUDY SPONTANEOUS NEOPLASMS IN *Rattus norvegicus*

ESTUDIO RETROSPECTIVO DE NEOPLASIAS ESPONTÁNEAS EN *Rattus norvegicus*

Karina Harumi Chinen[1]; Ludmilla Silva Mendes[2]; Sandra Gabriela Klein[3]; Delcio Almeida Magalhães[4*]; Sofia Silva La Rocca de Freitas[5*]; Alessandra Aparecida Medeiros-Ronchi[6*]; Márcio de Barros Bandarra[6*]

[1]Especialização em Patologia Animal pela Universidade Federal de Uberlândia (UFU). Mestranda em Ciências Veterinárias/ Universidade Federal de Uberlândia (UFU), Uberlândia, Minas Gerais, Brasil;
[2]Mestranda em Ciências Veterinárias/ Universidade Federal de Uberlândia (UFU), Uberlândia, Minas Gerais, Brasil;
[3] Doutoranda em Ciências Veterinárias na Universidade Federal de Uberlândia (UFU), Uberlândia, Minas Gerais, Brasil;
[4]Mestrando em Animais Selvagens na Universidade Estadual Paulista Júlio de Mesquira Filho (FMVZ- Unesp), Botucatu, São Paulo, Brasil; [5]Mestranda em Ciência Animal na Universidade de Brasília (UnB), Brasília, Distrito Federal, Brasil;
[6]Docentes do Curso de Medicina Veterinária na Universidade Federal de Uberlândia (UFU), Uberlândia, Minas Gerais, Brasil.
*Autor correspondente: chinenkarina01@gmail.com

Recebido: 24/08/2026 | **Aprovado**: 27/09/2026 | **Publicado**: 30/09/2026

Resumo: A crescente popularidade dos ratos (*Rattus norvegicus)* como pets aumentou a demanda por novos cuidados veterinários especializados, destacando a oncologia como um desafio central devido à alta prevalência de neoplasias espontâneas nesta espécie. Embora o conhecimento oncológico seja vasto, ele provém majoritariamente de linhagens de laboratório, criando uma lacuna de dados para a população de pets, que apresenta maior longevidade, heterogeneidade genética e condições ambientais variadas. O presente estudo teve como objetivo caracterizar o perfil anatomopatológico das neoplasias espontâneas em ratos de companhia. Foi realizado um estudo retrospectivo e descritivo no Laboratório de Patologia Animal do Hospital Veterinário da Universidade Federal de Uberlândia (HOVET-UFU), no período de 2020 a 2023. Foram selecionados os prontuários de ratos (*Rattus novergicus*) com diagnóstico de neoplasias espontâneas e coletados dados de sexo, idade, localização e tipo de tumor. Os resultados confirmaram um perfil oncológico predominantemente de fêmeas (89%) e de idade avançada (53% com 2 anos), alinhado à oncogênese tardia da espécie. Entre os 21 diagnósticos histológicos, o fibroadenoma mamário foi a neoplasia mais frequente (38%), seguido pelo carcinoma mamário e fibroma cutâneo (14% cada). A glândula mamária concentrou a maioria das lesões (55%). A discussão aponta que a predominância do fibroadenoma sobre o carcinoma, em comparação com linhagens de laboratório, sugere que a maior longevidade e as condições de manejo doméstico podem favorecer a expressão de tumores benignos de crescimento lento. A incidência relativamente alta de fibromas cutâneos (14%) também pode ser influenciada pelo viés de seleção, visto que tumores superficiais são mais facilmente detectados pelos tutores. O achado de tumores raros, como o adenocarcinoma intestinal, reforça o limite da extrapolação translacional entre modelos induzidos e populações de *pets*. Em conclusão, este levantamento fornece um painel histopatológico essencial que valida o papel da idade avançada e da influência sexual na oncogênese do *Rattus norvegicus* de companhia. O reconhecimento da alta frequência de fibroadenomas é crucial para que clínicos e patologistas refine a orientação prognóstica e a tomada de decisão cirúrgica na clínica de animais exóticos.

Palavras-chave: Diagnóstico. Histopatológico. Roedores. Tumores.

Abstract: The growing popularity of rats (Rattus norvegicus) as pets has increased the demand for new specialized veterinary care, highlighting oncology as a central challenge due to the high prevalence of spontaneous neoplasms in this species. Although oncological knowledge is vast, it comes mainly from laboratory strains, creating a data gap for the pet population, which has greater longevity, genetic heterogeneity, and varied environmental conditions. The present study aimed to characterize the anatomopathological profile of spontaneous neoplasms in pet rats. A retrospective and descriptive study was conducted at the Animal Pathology Laboratory of the Veterinary Hospital of the Federal University of Uberlândia (HOVET-UFU) from 2020 to 2023. The medical records of rats (Rattus novergicus) diagnosed with spontaneous neoplasms were selected, and data on sex, age, location, and tumor type were collected. The results confirmed a

predominantly female (89%) and older (53% aged 2 years) oncological profile, in line with the late oncogenesis of the species. Among the 21 histological diagnoses, mammary fibroadenoma was the most frequent neoplasm (38%), followed by mammary carcinoma and cutaneous fibroma (14% each). The mammary gland accounted for most of the lesions (55%). The discussion points out that the predominance of fibroadenoma over carcinoma, in comparison with laboratory strains, suggests that longer life expectancy and domestic management conditions may favor the expression of slow-growing benign tumors. The relatively high incidence of cutaneous fibromas (14%) may also be influenced by selection bias, as superficial tumors are more easily detected by guardians. The finding of rare tumors, such as intestinal adenocarcinoma, reinforces the limit of translational extrapolation between induced models and pet populations. In conclusion, this survey provides an essential histopathological panel that validates the role of advanced age and sexual influence in the oncogenesis of Rattus norvegicus companions. Recognition of the high frequency of fibroadenomas is crucial for clinicians and pathologists to refine prognostic guidance and surgical decision-making in exotic animal clinics.

Keywords: Diagnosis. Histopathology. Rodents. Tumors.

Resumen: La creciente popularidad del ratón (Rattus norvegicus) como mascota ha intensificado la demanda de cuidados especializados, destacando la oncología debido a la alta prevalencia de neoplasias espontáneas. El conocimiento sobre la patología tumoral proviene de cepas de laboratorio, lo que genera una brecha de datos para la población de animales de compañía, que presenta una mayor longevidad y heterogeneidad genética. Este estudio retrospectivo y descriptivo tuvo como objetivo caracterizar el perfil anatomopatológico de las neoplasias espontáneas en ratas de compañía, analizando los historiales clínicos del HOVET-UFU entre 2020 y 2023. Los resultados confirmaron 19 casos, en su mayoría en hembras (89 %) y de edad avanzada (53 % con 2 años). Entre los 21 diagnósticos, el fibroadenoma mamario fue la neoplasia más frecuente (38 %), con la glándula mamaria concentrando el 55 % de las lesiones. El carcinoma mamario y el fibroma cutáneo representaron el 14 % cada uno. El debate sugiere que la predominancia del fibroadenoma sobre el carcinoma, en contraste con las líneas de laboratorio, puede reflejar una mayor longevidad y el manejo doméstico, lo que favorece la manifestación de tumores benignos de crecimiento lento. La frecuencia de los fibromas cutáneos también indica un sesgo de selección, ya que los tumores superficiales son más fácilmente detectables por los tutores. Los tumores raros, como el adenocarcinoma intestinal, refuerzan el límite de la extrapolación traslacional de los modelos inducidos para mascotas. En resumen, este estudio valida el papel de la edad avanzada y la influencia sexual en la oncogénesis del Rattus norvegicus de compañía. El reconocimiento de la alta frecuencia de fibroadenomas es crucial para que los médicos y patólogos refinen la orientación pronóstica y la toma de decisiones quirúrgicas en la clínica veterinaria.

Palabras-clave: Diagnóstico. Histopatologia. Roedores. Tumores.

1 INTRODUÇÃO

A crescente popularidade de animais exóticos e não convencionais como *pets* tem sido observada globalmente, incluindo diversas espécies de roedores (Veloso, 2015). Entre eles o rato (*Rattus novergicus*) tem se destacado como animal de companhia, o que resultou em um aumento significativo na demanda por cuidados médicos especializados (Teixeira *et al.,* 2023). No contexto clínico, a oncologia representa um dos principais desafios, dada a alta prevalência de neoplasias espontâneas nesta espécie, especialmente em fêmeas e em idades avançadas. Esse fato, atrelado ao seu curto ciclo de vida, direciona o foco da pesquisa veterinária para as patologias que mais impactam sua longevidade e bem-estar, com as neoplasias destacando-se como uma das principais causas de morbidade e mortalidade nesta população (Ruedas, 2019; Teixeira *et al.,* 2021; Teixeira *et al.,* 2023).

No entanto, embora a patologia neoplásica do *Rattus norvegicus* seja amplamente estudada, a maior parte do conhecimento provém de linhagens de laboratório, que operam sob condições genéticas e ambientais estritamente controladas (Pessoa *et al.,* 2010; Domingo *et al.,* 2019). Consequentemente, na escassa literatura existente, há uma falha em capturar o perfil epidemiológico real de animais mantidos em ambiente doméstico, os quais apresentam maior heterogeneidade genética, longevidade potencialmente superior e histórico reprodutivo e ambiental não padronizado. Esta disparidade cria uma lacuna de conhecimento que impede clínicos e patologistas veterinários

de estabelecerem prognósticos e protocolos de intervenção baseados em evidências específicas para a população de *pets*.

Entre as patologias de maior relevância, destacam-se as neoplasias, definidas por Rupert Willis (1952) como massas anormais de tecido que apresentam crescimento descontrolado e persistente. A despeito dessa definição clássica, o entendimento contemporâneo das neoplasias em espécies não convencionais, como o *Rattus norvegicus*, requer uma abordagem comparativa que considere as particularidades biológicas, genéticas e de manejo destas espécies, que podem influenciar na patogênese tumoral e no perfil histológico (Hocker *et al.,* 2012; Eshar *et al.,* 2019). Estudos demonstram que, devido à alta taxa metabólica e à curta vida, esses animais apresentam uma alta incidência de tumores espontâneos (Teixeira *et al.,* 2023). Relatos individuais descrevem tumores frequentes, como adenomas hipofisários, lipomas e fibroadenomas mamários (Trotte *et al.,* 2008).

O presente estudo se justifica pela necessidade de fornecer dados de frequência e distribuição de neoplasias espontâneas em ratos de companhia, mitigando o viés da extrapolação direta dos modelos de laboratório. O levantamento é crucial para aprimorar o diagnóstico diferencial, a orientação prognóstica e a tomada de decisão clínica, especialmente em relação a tumores de alta incidência como os mamários, e na interpretação de lesões raras, como o adenocarcinoma intestinal.

Dessa forma, para preencher essa lacuna de informação e fornecer dados epidemiológicos essenciais, o presente estudo teve como objetivo analisar a frequência de neoplasias espontâneas em *Rattus novergicus* atendidos no Laboratório de Patologia Animal do Hospital Veterinário da Universidade Federal de Uberlândia (HOVET-UFU), no período compreendido entre 2020 e 2023.

2 MATERIAL E MÉTODOS

2.1 Caracterização da pesquisa

O presente estudo adota uma abordagem quantitativa de pesquisa, visto que se baseia na coleta, organização e análise estatística descritiva de dados numéricos (frequências e percentuais) para quantificar e descrever a prevalência e a distribuição de neoplasias na amostra de casos encaminhados para diagnóstico no Laboratório de Patologia Animal do Hospital Veterinário da Universidade Federal de Uberlândia (HOVET-UFU).

Quanto à sua natureza, o trabalho configura-se como um estudo retrospectivo e descritivo. É descritivo porque seu objetivo principal é traçar o perfil epidemiológico das neoplasias espontâneas, sem estabelecer relações de causa e efeito ou intervenções diretas.

O universo da pesquisa foi composto pelos registros de diagnóstico anatomopatológico do Laboratório de Patologia Animal do Hospital Veterinário da Universidade Federal de Uberlândia (HOVET-UFU). O sujeito da pesquisa compreendeu os prontuários de atendimento clínico e de diagnóstico laboratorial de ratos (*Rattus novergicus*) mantidos como animais de estimação. A seleção dos casos se deu por amostragem por conveniência, focada exclusivamente nesta espécie, que foram submetidos a biópsia ou necropsia e obtiveram diagnóstico conclusivo de neoplasia espontânea. Essa amostragem por conveniência implica que o estudo se restringe a uma série de casos clínicos, pois a amostra final é composta unicamente por animais que foram encaminhados ao

diagnóstico histopatológico no laboratório do HOVET-UFU. Este viés de seleção tende a superestimar a frequência de neoplasias clinicamente evidentes, agressivas ou de crescimento rápido e subestimar a real incidência de tumores pequenos ou assintomáticos na população geral de roedores de companhia. Portanto, os resultados refletem o perfil oncológico dos casos submetidos a biópsia/necropsia e não a totalidade da população de *Rattus norvegicus* pets.

Os instrumentos e técnicas utilizados envolveram: (1) a coleta de dados a partir dos prontuários (dados de sexo, idade e localização anatômica); (2) o diagnóstico histopatológico por meio de avaliação e revisão das lâminas histológicas por patologistas, garantindo a precisão diagnóstica; e (3) a análise estatística descritiva dos dados, tabulados para o cálculo de frequências absolutas e relativas (percentuais), permitindo a caracterização epidemiológica da amostra.

2.2 Área de Estudo e Público alvo

A pesquisa foi realizada no Laboratório de Patologia Animal do Hospital Veterinário da Universidade Federal de Uberlândia (HOVET-UFU).

O público-alvo prioritário para este trabalho é composto por clínicos de animais exóticos e patologistas veterinários. Para o clínico, o conhecimento da frequência de cada tipo de neoplasia (benigna *vs.* maligna) é fundamental para fornecer um prognóstico realista ao tutor e mitigar a incerteza que permeia as decisões de tratamento, como a exérese cirúrgica, o acompanhamento paliativo ou a difícil decisão de eutanásia. A ausência de protocolos consolidados e a hesitação dos tutores frente a procedimentos oncológicos dispendiosos são problemas concretos que o estudo visa endereçar. Para o patologista, o levantamento estabelece um painel de incidência regional que auxilia no diagnóstico diferencial preciso.

Além disso, o estudo é relevante para pesquisadores em oncologia comparada ao fornecer dados de uma população de *pets* (geneticamente heterogênea), contrastando com os dados predominantemente existentes de linhagens de laboratório. Por fim, para acadêmicos e estudantes de Medicina Veterinária em disciplinas como Patologia, Oncologia e Clínica de animais exóticos, o trabalho atua como material de referência, ajudando a superar o paradigma do "rato modelo de laboratório" para enxergar o *Rattus norvegicus* como um paciente com demandas e tutores, o que é essencial para uma formação alinhada com as necessidades atuais do mercado.

2.3 Metodologia da pesquisa

O percurso metodológico consistiu em um estudo retrospectivo de prontuários de atendimento do Hospital Veterinário da Universidade Federal de Uberlândia (HOVET-UFU), abrangendo o período de 2020 a 2023.

Para a seleção dos casos, foram considerados apenas os atendimentos referentes a *Rattus novergicus* mantidos como animais de estimação, nos quais havia um diagnóstico conclusivo de neoplasias espontâneas, confirmado por meio de avaliação histológica e/ou macroscópica. Destes casos selecionados, foram coletados e registrados os seguintes dados a partir dos prontuários: sexo e idade, localização anatômica e diagnóstico histopatológico das

lesões. Para assegurar a precisão diagnóstica, as lâminas histológicas foram revisadas por dois patologistas sempre que necessário.

Para fins de análise e discussão, os animais foram agrupados em duas categorias etárias, conforme a literatura: adultos (< 2 anos) e senis (> 2 anos) (Teixeira *et al.*, 2014).

As lesões neoplásicas foram agrupadas de acordo com o sistema orgânico de origem, categorizadas em: Sistema Reprodutor (glândulas mamárias), Sistema Tegumentar (pele), Sistema Nervoso, Sistema Digestório e Sistema Respiratório. Casos de lesões de pele com localização anatômica não especificada no prontuário foram classificados sob a categoria geral pele. Por fim, os dados foram tabulados e utilizou-se estatística básica, como percentual, para sua análise.

3 RESULTADOS

No período de 2020 a 2023, o Laboratório de Patologia Animal do HOVET-UFU analisou amostras de 28 ratos mantidos como animais de estimação. Destes, foram confirmados 19 casos (cerca de 68%) de neoplasias espontâneas, sendo n=17 provenientes de biópsias e n=2 casos de necropsias.

A análise epidemiológica demostrou que a maioria dos animais afetados eram fêmeas, correspondendo a 89 % (n=17) dos casos, e apenas 10 % (n=2) eram machos. Em relação à idade de diagnostico, as demais etárias foram: 1 ano (26%), 2 anos (53%) e 3 a 4 anos (21%).

Para fins de análise de frequência, dois animais apresentaram dois tipos histológicos diferentes de neoplasias primárias, totalizando 21 diagnósticos. As neoplasias mais frequentes foram fibroadenoma mamário (38%; n=8), seguido de carcinoma mamário (14%; n=3) e fibroma (14%; n=3). Os tumores restantes menos frequentes foram hemangiossarcoma, hemangioma, neoplasia hipofisária, adenocarcinoma pulmonar, adenocarcinoma intestinal (Figura 1), carcinoma de células escamosas e sarcoma de tecidos moles, apresentando a mesma baixa frequência, correspondendo a 4,8% cada tumor (n=1) (Tabela 1).

A distribuição das 21 lesões por sistema revelou que 55% (n=11) dos tumores estavam localizados na glândula mamária, seguidos pela pele (28,6%; n=6). Os sistemas menos afetados foram o nervoso (hipófise), digestório (intestino) e respiratório (pulmão), somando 15%, com 4,8% (n=1) dos casos sem localização informada (Tabela 1). Nos animais com tumores localizados em pele e no tecido subcutâneo, as características macroscópicas variaram, com coloração vermelho-enegrecida e tamanho entre 1 e 2 cm de diâmetro.

A fim de ilustrar a diversidade dos achados e a prevalência observada, as análises macroscópicas e histopatológicas foram detalhadas para a neoplasia mais frequente (fibroadenoma mamário) e para uma lesão de baixa ocorrência e relevância diagnóstica (adenocarcinoma intestinal).

As neoplasias de glândula mamária apresentaram características macroscópicas consistentes com a literatura, manifestando-se como nódulos tumorais de consistência firme e superfície irregular, com diâmetros variando entre 2 e 8 cm. Ao corte, estas lesões eram sólidas e de coloração esbranquiçada ou parda.

Já o adenocarcinoma intestinal (Figura 1), classificado como um dos tumores menos frequentes, manifestou-se macroscopicamente como um nódulo intraluminal medindo 5,0 cm x 2,5 cm x 1,1 cm, obstruindo

parcialmente o lúmen, de consistência firme, bem delimitado e superfície irregular. Ao corte, sólido, brancacento e com áreas periféricas acastanhadas. A, C e D, nódulo em secção longitudinal. B, nódulo na face lateral.

Microscopicamente, o adenocarcinoma intestinal alto grau apresenta uma camada da serosa (seta vermelha) e células neoplásicas proliferando a partir da mucosa (asterisco) (Figura 2 A). As células neoplásicas estão dispostas em arranjos túbulares com projeções papilares (Figura 2 B). Observam-se pleomorfismo moderado com nucléolos evidentes e cromatina grosseira (setas). (Figura 2 C).

Em contraste, o fibroadenoma mamário, a neoplasia mais prevalente, foi diagnosticado pela proliferação benigna e coordenada tanto do componente epitelial glandular quanto do componente mesenquimal fibroso, dispostas em cordões com fibras colágenas frouxas, com estroma conjuntivo denso circundando ductos e ácinos bem diferenciados, caracterizando uma lesão encapsulada (Figura 3 A e B). Nota-se células mesenquimais neoplásicas com citoplasma escasso e eosinofílico.

Figura 1 – Alça intestinal, porção distal de íleo.



Fonte: Universidade Federal de Uberlândia, Hospital Veterinário – Setor de Patologia Animal.

Figura 2 – Adenocarcinoma intestinal alto grau em *Rattus norvegicus*.

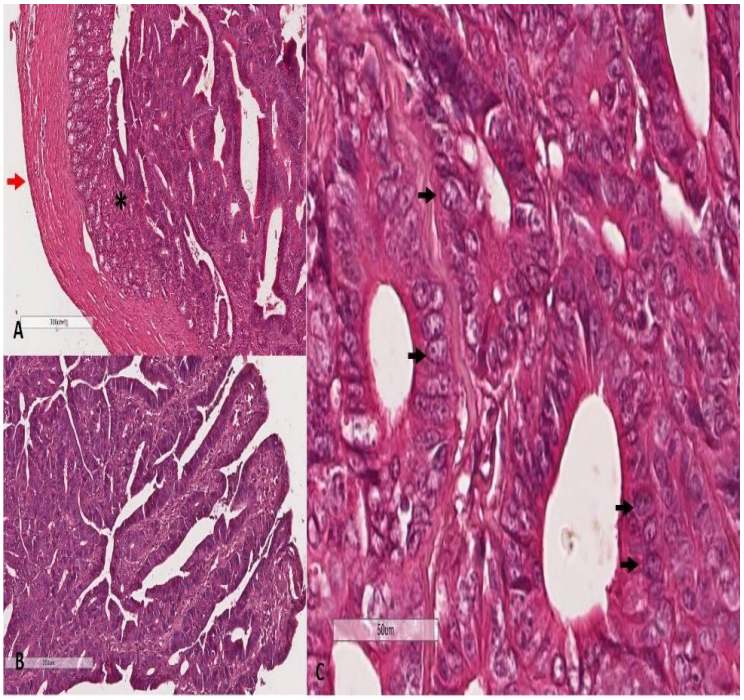

Fonte: Universidade Federal de Uberlândia, Hospital Veterinário – Setor de Patologia Animal.

Figura 3 – Fibroadenoma mamário em *Rattus norvegicus*.

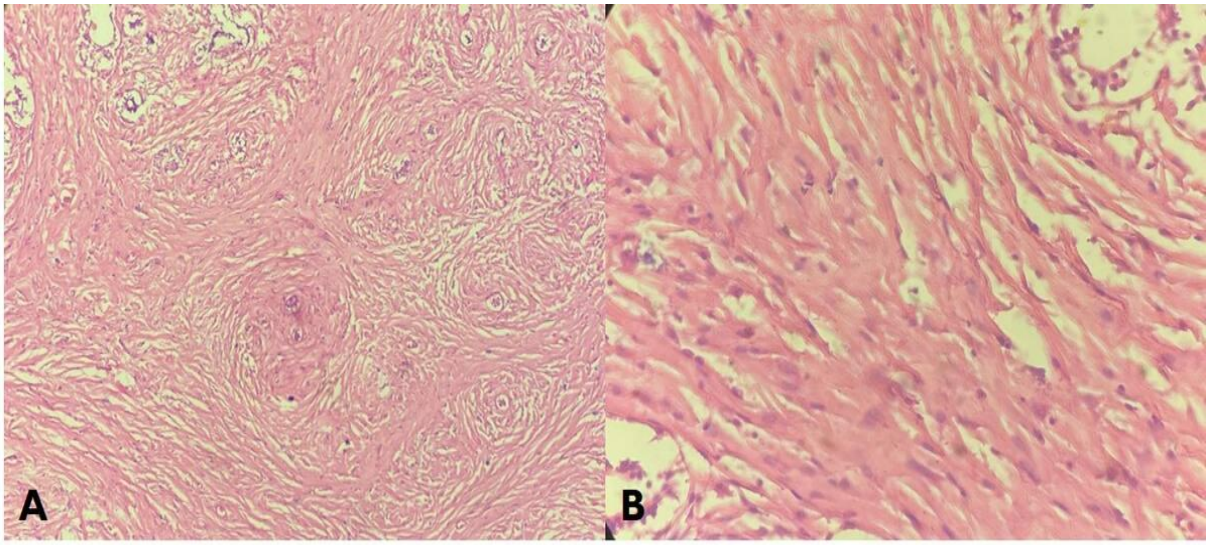

Fonte: Universidade Federal de Uberlândia, Hospital Veterinário – Setor de Patologia Animal.

Tabela 1 – Frequência de neoplasias espontâneas diagnosticados em ratos (*Rattus novergicus)*, no período de 2020 a 2023, no HOVET- UFU, Uberlândia, Minas Gerais.

Tipo da lesão	Localização (SISTEMA)	Idade (anos)	Sexo	Tamanho (centímetros)	Neoplasia
Nodular	SN (Hipófise)	1	Macho	1,0	Neoplasia hipofisária

Nodular	Glândula mamária	1	Fêmea	3 x 2,5	Fibroadenoma mamário
Massa	Glândula mamária	1	Fêmea	7,5 x 4,5 x 4,0	Fibroadenoma mamário
Nodular	ST (Pele)	1	Fêmea	3,2 x 1,0 x 0,5	Sarcoma de tecidos moles
Nodular	Glândula mamária	1	Fêmea	3,1 x 2,4 x 1,4	Carcinoma tubular
Nodular	ST (Pele)	2	Fêmea	3,9 x 2,1 x 4,1	Fibroma
Massa	ST (Pele)	2	Fêmea	3,5 x 2,7	Fibroma e hemangioma
Nodular	SD (intestino)	2	Fêmea	5,0 x 2,5 x 1,1	Adenocarcinoma intestinal
Nodular	Não informado	2	Fêmea	2,8 x 1,5 x 2,0	Hemangiossarcoma
Nodular	Glândula mamária	2	Fêmea	2,2 x 1,9	Carcinoma tubulopapilar
Nodular	Glândula mamária	2	Fêmea	4,6 x 2,7x 1,5	Fibroadenoma mamário
Massa	Glândula mamária	2	Fêmea	5,5 x 4,6 x 3,4	Fibroadenoma mamário
Nodular	Glândula mamária	2	Fêmea	2,8	Fibroadenoma mamário
Nodular	Glândula mamária	2	Fêmea	1,5 x 0,3 x 0,3	Fibroadenoma mamário
Nodular	Glândula mamária	2	Fêmea	1,0 x 0,5 x 0,5	Fibroadenoma mamário
Nodular	ST (Pele)	3	Macho	1,0 x 0,3 x 0,3	Carcinoma de células escamosas
Nodular	Glândula mamária	3	Fêmea	1,0 x 0,4 x 0,3	Fibroadenoma mamário
Nodular	Glândula mamária	4	Fêmea	8,0 x 6,3 x 3,0	Carcinoma tubulopapilar
Nodular	SR (pulmão) ST (pele)	4	Fêmea	1,0 3,5 x 2,4	Adenocarcinoma papilar pulmonar Fibroma

Legenda: SN: sistema neural; ST: sistema tegumentar; SD: sistema digestório; SR: sistema respiratório. Fonte: Autora.

4 DISCUSSÃO

A predominância de fêmeas (89%) entre os animais com neoplasias e a elevada frequência de tumores mamários, especialmente fibroadenomas (38,1%) e carcinomas (14,3%), confirmam que a glândula mamária é o principal sítio neoplásico em *Rattus norvegicus* de companhia (Weber, 2017; Hocker *et al.*, 2017). Esse padrão é amplamente descrito na literatura, mas as comparações diretas com estudos clássicos precisam considerar

diferenças fundamentais entre populações. Estudos conduzidos com linhagens laboratoriais costumam operar sob controle rigoroso de genética, ambiente e ciclo reprodutivo, enquanto o presente estudo envolve ratos mantidos como pets, com histórico reprodutivo, longevidade e condições ambientais variáveis. Assim, mais do que um contraste numérico, as divergências sugerem que fatores ligados à vida em ambiente doméstico como maior expectativa de vida, ausência de protocolos reprodutivos padronizados e diversidade genética podem modificar o perfil tumoral observado.

A incidência relativamente alta de fibromas cutâneos (14,3%) também contrasta com trabalhos como o de Barsoum *et al.* (1984), que registraram baixa frequência dessas lesões em Wistar. Essa diferença pode refletir não apenas variabilidade biológica, mas também o viés de seleção inerente a estudos retrospectivos de casos submetidos ao diagnóstico histopatológico. Animais de companhia tendem a ser encaminhados à clínica quando a lesão se torna evidente aos tutores, o que favorece o diagnóstico de tumores superficiais e de crescimento lento, enquanto biotérios frequentemente detectam neoplasias em necropsias sistemáticas, ampliando a captura de tumores pequenos ou assintomáticos.

A divergência entre os achados deste estudo e os de Trotte *et al.* (2008), que relataram o carcinoma mamário como a neoplasia mais comum, também pode ser interpretada à luz das diferenças de manejo. Em ambientes laboratoriais, fatores como dieta padronizada, estresse por densidade de alojamento e genética endogâmica influenciam a expressão de tumores malignos. Já em pets, a maior longevidade e as condições ambientais heterogêneas podem favorecer a detecção de tumores benignos de crescimento lento, como fibroadenomas.

A distribuição etária dos casos reforça que a oncogênese em ratos de companhia é um fenômeno predominantemente tardio. A maior parte das neoplasias ocorreu em animais com dois anos ou mais, faixa etária próxima ao limite superior de expectativa de vida da espécie mantida como pet. Esse padrão está alinhado às observações de Poteracki e Walsh (1998) e sugere que, em pets, o envelhecimento exerce papel central na expressão das neoplasias. Embora mecanismos como acúmulo de danos ao DNA sejam amplamente aceitos na literatura geral (Werner, 2010).

Por fim, o achado de adenocarcinoma intestinal, ainda que raro, é particularmente relevante. Relatos de tumores intestinais em ratos de companhia são escassos, e sua baixa incidência espontânea contrasta com a alta frequência observada em modelos experimentais de indução química (da Silva *et al.,* 2022). Essa discrepância evidencia que há limites importantes na extrapolação translacional entre modelos induzidos e populações de pets. Enquanto os modelos experimentais oferecem controle etiológico preciso, eles não refletem a realidade biológica de animais mantidos em ambiente doméstico, que apresentam maior heterogeneidade genética e variabilidade ambiental. Essa tensão entre modelos laboratoriais e animais de companhia representa um campo promissor para estudos futuros, pois pode ajudar a definir melhor quais tipos tumorais são verdadeiramente comparáveis entre contextos.

Assim, mais do que descrever frequências, os achados deste estudo mostram que a epidemiologia tumoral de *Rattus norvegicus* mantidos como pets possui dinâmica própria, influenciada por idade avançada, diversidade genética e padrões de manejo distintos dos encontrados em biotérios. O reconhecimento dessas particularidades

é essencial para que clínicos e patologistas interpretem com precisão os achados e ajustem suas expectativas e condutas diagnósticas no atendimento a roedores de companhia.

5 CONCLUSÃO

O presente estudo retrospectivo confirmou que as neoplasias de glândula mamária são as mais frequentes em *Rattus novergicus* de companhia, predominantemente em fêmeas (89%) e de idade avançada (>2 anos).

O fibroadenoma mamário foi a neoplasia mais frequente (38%), superando o carcinoma mamário, o que sugere que a maior longevidade e as condições de manejo doméstico influenciam a expressão de tumores benignos de crescimento lento nesta população, em contraste com o perfil frequentemente observado em linhagens laboratoriais.

Embora a amostragem por conveniência limite a extrapolação para a prevalência populacional, os achados fornecem um painel histopatológico essencial. O reconhecimento da alta incidência de fibroadenomas e a baixa frequência de tumores raros, como o adenocarcinoma intestinal, são informações críticas que permitem a clínicos e patologistas refinar o prognóstico e justificar a intervenção cirúrgica precoce com maior confiança e base em evidências no atendimento a roedores de companhia.

Conflitos de interesses

Os autores declaram que não há conflitos de interesse. Todos os autores estão cientes da submissão do artigo.

Contribuições dos autores

Karina Harumi Chinen, autora principal e confecção geral do artigo. Ludmilla Silva Mendes e Sandra Gabriela Klein contribuíram na confecção da discussão e referências bibliográficas. Delcio Almeia Magalhães, Sofia Silva La Rocca de Freitas contribuíram na metodologia do artigo. Alessandra Aparecida Medeiros – Ronchi e Márcio de Barros Bandarra contribuíram na orientação e coorientação do artigo.

REFERÊNCIAS

Barsoum, N. J., Gough, A. W., Sturgess, J. M., & de la Iglesia, F. A. (1984). Morphologic features and incidence of spontaneous hyperplastic and neoplastic mammary gland lesions in Wistar rats. *Toxicologic Pathology, 12*(1), 26–38. https://doi.org/10.1177/019262338401200104

Cavigelli, S. A., Yee, J. R., & McClintock, M. K. (2006). Infant temperament predicts life span in female rats that develop spontaneous tumors. *Hormones and Behavior, 50*(3), 454–462. https://doi.org/10.1016/j.yhbeh.2006.06.001

Costa, S. P. X. (2019). *Estudo retrospectivo de neoplasias diagnosticadas em roedores no laboratório de patologia animal da Universidade Federal Rural da Amazônia de 2008 a 2019* [Monografia de graduação, Universidade Federal Rural da Amazônia].

da Silva, B. C. T., Couvain, V. M., & Pereira, C. A. S. (2022). Indução de adenocarcinoma de cólon em *Rattus norvegicus* Wistar. *Cadernos UniFOA, 17*(50), 1–9. https://doi.org/10.47385/cadunifoa.v17.n50.3752

Daleck, C. R., & De Nardi, A. B. (2016). *Oncologia em cães e gatos*. Grupo GEN–Editora Roca.

de Azambuja, R. V., Quevedo, N. D. S., Marcolan, R. P., & Gorczak, R. (2023). Feline intestinal adenocarcinoma: Anesthetic protocol: Adenocarcinoma intestinal em felino: Abordagem anestésica. *CLIUM, 23*(4), 1–10.

Domingo, R., Jiménez, J., & Moragas, C. (2019). Mesotelioma peritoneal en una rata (*Rattus norvegicus*) mascota. *Clínica Veterinaria de Pequeños Animales, 39*(2), 83–87.

Frohlich, J. (2020). Rats and mice. In *Ferrets, rabbits, and rodents* (p. 345).

Hocker, S. E., Eshar, D., & Wouda, R. M. (2017). Rodent oncology: Diseases, diagnostics, and therapeutics. *Veterinary Clinics of North America: Exotic Animal Practice, 20*(1), 111–134.

Munday, J. S., Löhr, C. V., & Kiupel, M. (2016). Tumors of the alimentary tract. In *Tumors in domestic animals* (pp. 499–601).

Pessoa, C. A., Souza, P. C. D., Prazeres, R. F., Fecchio, R. S., Silva, P. T. D., Freitas, E. F., & Rodrigues, M. A. (2010). Adenocarcinoma sebáceo em gerbil (*Meriones unguiculatus* Milne-Edwards, 1867): Relato de caso. *Revista Científica de Medicina Veterinária–Pequenos Animais e Animais de Estimação, 8*(26), 499–502.

Poteracki, J., & Walsh, K. M. (1998). Spontaneous neoplasms in control Wistar rats: A comparison of reviews. *Toxicological Sciences, 45*(1), 1–8.

Ruedas, L. A., Silva, S. M., French, J. H., Platt, R. N., Salazar-Bravo, J., Mora, J. M., & Thompson, C. W. (2019). Taxonomy of the *Sylvilagus brasiliensis* complex in Central and South America (Lagomorpha: Leporidae). *Journal of Mammalogy, 100*(5), 1599–1630. https://doi.org/10.1093/jmammal/gyz126

Shafiuzama, M., Simon, M. S., Das, B. C., Rao, G. D., Kannan, T. A., & Kumar, R. S. (2010). Mammary fibroadenoma in a rat and its surgical management. *Veterinary World, 3*(5), 235.

Silva, J. C. R. (2007). *Tratado de animais selvagens: Medicina veterinária*. Editora Roca.

Teixeira, R. H. F., Camargo, T. F. D. S. M., Cotes, L. C., de Souza Santos, L., Paiffer, F., Silva, R. C., & Santos, S. V. (2023). Espiradenoma écrino em rato twister (*Rattus norvegicus*): Relato de caso. *Veterinária e Zootecnia, 30*, 1–7.

Teixeira, R. H. F., Camargo, T. F. S. M., Cotes, L. C., Santos, L. S., Paiffer, F., Silva, R. C., & Santos, S. V. (2021). Hemangiopericitoma cutâneo em rato twister (*Rattus norvegicus*): Relato de caso. *Ars Veterinaria, 37*(3), 152–157.

Trotte, M. N. D. S., Menezes, R. C., & Tortelly, R. (2008). Neoplasias espontâneas em ratos Wistar de um centro de criação de animais de laboratório do Estado do Rio de Janeiro, Brasil. *Ciência Rural, 38*, 2545–2551.

Trotte, M. N. S., Santos, B. F., Menezes, R. C., & Tortelly, R. (2010). Neoplasias espontâneas em camundongos de um centro de criação de animais de laboratório. *Arquivo Brasileiro de Medicina Veterinária e Zootecnia, 62*, 827–836.

Veloso, I. M. F. (2015). *Estudo de ectoparasitas no porquinho-da-Índia e noutros pequenos roedores domésticos* [Dissertação de mestrado, Universidade de Lisboa].

Weber, K. (2017). Differences in types and incidence of neoplasms in Wistar Han and Sprague-Dawley rats. *Toxicologic Pathology, 45*(1), 64–75.

Werner, P. R. (2010). *Patologia geral veterinária aplicada*. Editora Roca.

Werner, P. R., Chiquito, M., & Pachaly, J. R. (1998). Estudo retrospectivo das neoplasias diagnosticadas em animais selvagens ou exóticos pelo Serviço de Patologia do Hospital Veterinário da Universidade Federal do Paraná entre 1974 e 1996. *Archives of Veterinary Science, 3*(1), 39–44.

Withrow, S. J. (2013). *Withrow & MacEwen's small animal clinical oncology*. Elsevier.